

## TUBERKULOSIS PAYUDARA PADA LAKI-LAKI

Sipta Pebrianti<sup>1</sup>, Ridzqie Dibyantari<sup>1</sup>, R.A.Linda Andriani<sup>2</sup>, Diah Syafriani<sup>2</sup>, Zen Ahmad<sup>2</sup><sup>1</sup>Departemen Ilmu Penyakit Dalam FKUNSRI/RSMH Palembang<sup>2</sup>Divisi Pulmonologi Departemen Ilmu Penyakit Dalam FKUNSRI/RSMH Palembang

## ABSTRACT

Tuberkulosis payudara atau mastitis tuberkulosis merupakan tuberkulosis ekstra paru yang menyerang payudara dan seringkali didiagnosis awal sebagai kanker payudara. Kasus ini sangat jarang dijumpai pada pasien dengan jenis kelamin laki-laki. Infeksi Mycobacterium tuberculosis (M.Tb) ini, secara patologi anatomi (PA) terlihat dari adanya keterlibatan secara ekstensif lobulus mammae dengan granuloma epiteloid dan disertai berbagai derajat kaseasi, yang terdiri dari Langhan's giant cells, sel datia, sel-sel epiteloid, infiltrasi sel mononuklear dengan fibrosis di sekelilingnya, dan disertai pembentukan mikroabses. Berikut disampaikan kasus, seorang laki-laki berumur 23 tahun datang dengan keluhan benjolan di dada kiri dan telah dilakukan biopsi. Pada pemeriksaan fisik didapatkan skar post biopsi pada payudara kiri. Pemeriksaan foto polos toraks normal dan BTA Sputum negatif, namun pada pemeriksaan histopatologi ditemukan inflamasi granulomatosa kronik spesifik sehingga didiagnosis sebagai mastitis tuberkulosis dan diberikan terapi obat anti tuberkulosis (OAT).

**Kata kunci:** tuberkulosis, payudara, laki-laki

## ABSTRACT

Tuberculosis of the breast, also known as mastitis tuberculosis is an extrapulmonary type of tuberculosis in the breast and often assessed as breast cancer. This case is very rare type of extrapulmonary tuberculosis in male. Pathological features of Mycobacterium tuberculosis (M.Tb) infection are epitheloid granulomas and groups of Langhan's giant cells, datia cells, epitheloid cells, and mononuclear cells surrounded with fibrotic lesion. We are presenting a 23 years old male with case of mastitis tuberculosis. He had a lump in the left breast and was a biopsied. In physical examination, we found incision scar. Chest radiograph was performed and found normal. Acid fast staining was done with negative result three times in a row. Histopathologic examination revealed chronic specific granulomatous inflammation consistent with tuberculosis. The patient is now being treated with antituberculosis drugs (OAT).

**Keywords:** tuberculosis, breast, male

## PENDAHULUAN

Tuberkulosis (TB) adalah penyakit infeksi menular yang disebabkan oleh bakteri M.Tb dan dapat menyerang organ paru dan ekstraparu. Diagnosis dini dan akurat merupakan hal yang sangat penting untuk menentukan pengobatan dan mengontrol penularan TB. Tuberkulosis sebagai menjadi masalah besar kesehatan dunia karena

lebih kurang 1/3 penduduk dunia terinfeksi oleh M.Tb.<sup>1,2</sup> Berdasarkan Global Tuberculosis Report yang dipublikasikan WHO tahun 2015, insidensi TB di Indonesia adalah 399 kasus per 100.000 penduduk, dengan angka mortalitas diperkirakan 120.000.<sup>3</sup>

Tuberkulosis ekstraparu didefinisikan sebagai infeksi TB yang melibatkan organ selain paru, misalnya pleura, kelenjar getah bening, abdomen, saluran urogenital, kulit, sendi dan tulang, serta meningen. Sepanjang tahun 2005 sampai dengan 2007, terdapat 20,4% kasus TB ekstra paru di Korea Selatan. Angka kejadian ini sebenarnya mungkin lebih tinggi karena TB ekstra paru dengan keterlibatan paru dilaporkan sebagai TB paru.<sup>4</sup>

Address for Correspondance : **dr. Sipta Pebrianti**

Email: [siptapebrianti@gmail.com](mailto:siptapebrianti@gmail.com)

HOW TO CITE THIS ARTICLE :

**TUBERKULOSIS PAYUDARA PADA LAKI-LAKI**

## ABSTRACT

Tuberculosis of the breast, also known as mastitis tuberculosis is an extrapulmonary type of tuberculosis in the breast and often assessed as breast cancer. This case is very rare type of extrapulmonary tuberculosis in male. Pathological features of *Mycobacterium tuberculosis* (M.Tb) infection are epitheloid granulomas and groups of *Langhan's giant cells*, datia cells, epithelioid cells, and mononuclear cells surrounded with fibrotic lesion. We are presenting a 23 years old male with case of mastitis tuberculosis. He had a lump in the left breast and was a biopsied. In physical examination, we found incision scar. Chest radiograph was performed and found normal. Acid fast staining was done with negative result three times in a row. Histopathologic examination revealed chronic specific granulomatous inflammation consistent with tuberculosis. The patient is now being treated with antituberculosis drugs (OAT).

**Keywords:** tuberculosis, breast, male

## PENDAHULUAN

Tuberkulosis (TB) adalah penyakit infeksi menular yang disebabkan oleh bakteri M.Tb dan dapat menyerang organ

paru dan ekstraparu. Diagnosis dini dan akurat merupakan hal yang sangat penting untuk menentukan pengobatan dan mengontrol penularan TB. Tuberkulosis sebagai menjadi masalah besar kesehatan dunia karena lebih kurang 1/3 penduduk dunia terinfeksi oleh M.Tb.<sup>1,2</sup>

Berdasarkan *Global Tuberculosis Report* yang dipublikasikan WHO tahun 2015, insidensi TB di Indonesia adalah 399 kasus per 100.000 penduduk, dengan angka mortalitas diperkirakan 120.000.<sup>3</sup>

Tuberkulosis ekstraparu didefinisikan sebagai infeksi TB yang melibatkan organ selain paru, misalnya pleura, kelenjar getah bening, abdomen, saluran urogenital, kulit, sendi dan tulang, serta meningen. Sepanjang tahun 2005 sampai dengan 2007, terdapat 20,4% kasus TB ekstra paru di Korea Selatan. Angka kejadian ini sebenarnya mungkin lebih tinggi karena TB ekstra paru dengan keterlibatan paru dilaporkan sebagai TB paru.<sup>4</sup>

Kasus mastitis tuberkulosis sangat jarang ditemukan. Keseluruhan insiden mastitis tuberkulosis dilaporkan sebesar 0,1-3 % di antara seluruh lesi payudara. Payudara sebelumnya dianggap kebal terhadap infeksi tuberkulosis, hingga pada tahun 1829 Sir Astley Cooper di London

melaporkan kasus pertamamastitis tuberkulosis. Di Indonesia sangat sedikit laporan tentang mastitis tuberkulosis. Kasus ini merupakan kasus mastitis tuberkulosis pada laki-laki yang pertama kali dilaporkan di Palembang.<sup>5</sup>

Diagnosis pasti TB ditegakkan dengan kultur M.Tb dari spesimen yang diambil. Namun, penegakan diagnosis TB ekstraparu menjadi tantangan tersendiri karena sampel sering kali berasal dari tempat yang sulit diakses sehingga menurunkan sensitivitas uji diagnostik. Pemeriksaan kultur M.Tb memiliki kelemahan, yaitu memakan waktu yang lama (sekitar 2 bulan) untuk dapat diinterpretasikan hasilnya. Biopsi jaringan dan pemeriksaan *polymerase chain reaction* (PCR) dapat meningkatkan akurasi diagnosis. Pemilihan uji diagnostik tergantung dari organ yang terlibat.<sup>4</sup>

Berdasarkan *International Standards for Tuberculosis Care* (ISTC), semua pasien yang belum pernah mendapat terapi obat antituberkulosis atau tidak memiliki faktor risiko resistensi harus mendapat terapi lini pertama sesuai rekomendasi WHO. Fase inisial terdiri dari dua bulan terapi dengan rifampisin, isoniazid, pirazinamid, dan etambutol. Fase lanjutan terdiri dari empat bulan terapi dengan rifampisin dan

isoniazid. Dosis obat antituberkulosis disesuaikan dengan rekomendasi WHO dan berat badan pasien. Pemberian obat dengan kombinasi dosis tetap (*fixed dose combination*, FDC) menjadi pilihan utama.<sup>2</sup>

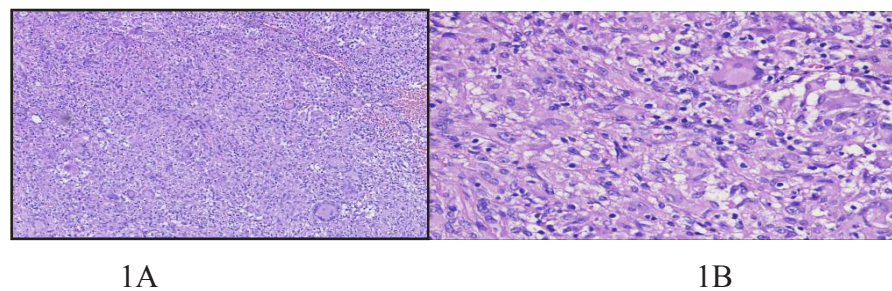
## ILUSTRASI KASUS

Pasien laki-laki 23 tahun datang berobat ke poli bedah onkologi RSMH Palembang dengan keluhan benjolan ukuran 3x1, 5x1 cm, kenyal, terfiksasi dan memiliki warna yang sama dengan area sekitar di payudara kiri. Keluhan dirasakan sejak 1 bulan sebelumnya, pasien mengeluh benjolan semakin membesar sehingga pasien berobat dan dilakukan tindakan biopsi insisi. Pada pemeriksaan fisik sebelum dilakukan biopsi, didapatkan ginekomastia payudara kiri. Hasil dari biopsi diperiksa oleh Patologi Anatomi. Sambil menunggu hasil pasien rawat jalan. Setelah mendapatkan hasil biopsi, pasien kontrol ke Poli Bedah Onkologi, kemudian di konsulkan ke Penyakit Dalam untuk tatalaksana selanjutnya. Pasien lalu menjalani pemeriksaan BTA Sputum, darah rutin, fungsi hati, dan serologi. Hasil pemeriksaan laboratorium menunjukkan sedikit peningkatan enzim hati (SGOT 54 U/L, SGPT 98 U/L), sedangkan hasil lainnya dalam batas normal. Pemeriksaan serologi

HbSAg, anti HAV dan anti HIV menunjukkan hasil yang negatif. Pemberian OAT 4FDC kategori Isempat

ditunda 2 minggu. Pada pemeriksaan selanjutnya didapatkan fungsi hati normal dan langsung diberikan OAT.

#### Hasil pemeriksaan histopatologi



Gambar 1A. Hasil pemeriksaan histopatologi pembesaran 40x 1B. Pembesaran 100x

#### DISKUSI

Pasien adalah laki-laki usia 23 tahun yang belum pernah menderita tuberkulosis sebelumnya dan riwayat imunisasi tidak diketahui. Pasien menyangkal riwayat batuk lama, demam tidak terlalu tinggi, keringat malam tanpa aktivitas, penurunan nafsu makan, penurunan berat badan. Keluhan benjolan pada payudara kiri dirasakan sejak 1 bulan SMRS, semakin membesar dan kadang dirasakan nyeri. Tidak ada riwayat trauma pada regio toraks. Pasien berobat ke Poliklinik Bedah Onkologi, didiagnosis sebagai mastitis dan menjalani mastektomi. Hasil pemeriksaan PA didapatkan sel besar berinti banyak dengan kesan radang

granulomatosa kronik. Pasien lalu dikonsulkan ke Bagian Penyakit Dalam.

Penegakan diagnosis mastitis tuberkulosis berdasarkan pemeriksaan biopsi PA. Pemeriksaan PCR (*Polymerase chain reaction*) tidak mampu dilaksanakan. Pada pemeriksaan foto polos toraks tidak didapatkan kelainan, pasien menjalani pemeriksaan BTA sputum dan didapatkan hasil negatif. Dilakukan pemeriksaan terhadap faktor risiko lain seperti immunosupresi, fungsi hati, seromarker hepatitis, dan HIV. Hasil pemeriksaan menunjukkan hasil dalam batas normal kecuali kadar enzim hati. Terapi antituberkulosis ditunda sementara karena terdapat peningkatan enzim hati.

Setelah pengulangan pemeriksaan 2 minggu kemudian didapatkan hasil enzim hati yang normal. Pasien lalu memulai terapi OAT kategori 1. Pemberian OAT direncanakan akan diberikan selama 9 bulan sambil dilakukan pemantauan keadaan klinis pasien.

## SIMPULAN

Mastitis tuberkulosis pada laki-laki sangat jarang terjadi. Kejadiannya banyak terjadi di negara berkembang. Diagnosis mastitis tuberkulosis pada laki-laki ditegakkan tetap berdasarkan dari anamnesis, pemeriksaan fisik, dan pemeriksaan penunjang. Baku emas dari pemeriksaan penunjang mastitis tuberkulosis pada laki-laki adalah biopsi jaringan. Pengobatan mastitis tuberkulosis merupakan pengobatan tuberkulosis ekstra paru dengan terapi obat anti tuberkulosis (OAT) 4FDC kategori I.

## DAFTAR PUSTAKA

1. TB CARE I. International Standards for Tuberculosis Care. 3rd ed. The Hauge: TB CARE I; 2014. p.20-33.
2. Amin Z, Bahar A. Tuberkulosis Paru. In: Buku Ajar Ilmu Penyakit Dalam. In: Setiati S, Alwi I, Sudoyo AW, Simadibrata M, Setiyohadi B, Syam

AF, editors. Buku ajar ilmu penyakit dalam. 6th ed. Jakarta: Interna Publishing; 2014. p.863-81.

3. World Health Organization. Global tuberculosis report 2015. Geneva: WHO Press; 2015.
4. Ji YL. Diagnosis and treatment of extrapulmonary tuberculosis. *Tuberc Res Dis.* 2015; 78(2): 47-55.
5. Mhetre SC, Rathod CV, Katti TV, Chennappa Y, Ananthrao AS. Tuberculous Mastitis: Not an Infrequent Malady. *Annals of Nigerian Medicine.* 2011;5:20-23.