ORIGINAL ARTICLE

DIAGNOSIS DAN TATALAKSANA CHRONIC PULMONARY ASPERGILOSIS

Andhika Pangestu1*, Gurmeet Singh*2
1Departemen Ilmu Penyakit Dalam, Fakultas Kedokteran Universitas Indonesia – RSUPN dr. Cipto Mangunkusumo, Jakarta, Indonesia
2Divisi Respirologi dan Penyakit Kritis, Departemen Ilmu Penyakit Dalam, Fakultas Kedokteran Universitas Indonesia – RSUPN dr. Cipto Mangunkusumo, Jakarta, indonesia

ABSTRACT

Chronic Pulmonary Aspergillosis (CPA) is a spectrum of pulmonary infectious diseases. The incidence of CPA is increasing year by year. CPA is part of pulmonary mycosis, which is also increasing in incidence, as are cases of TB infection, chronic obstructive pulmonary disease (COPD), lung cancer, and other pulmonary diseases. The incidence of CPA is often found in conjunction with other pulmonary infections such as pulmonary TB. CPA is caused by Aspergillosis sp, 90% of which is caused by Aspergillus fumigatus. Clinical manifestations vary with systemic and respiratory symptoms, with a case fatality rate of approximately 20-33% in the short term and more than 50% over a 5-year period. Adequate and holistic diagnostic and management approaches play a crucial role in improving outcomes, quality of life, and survival rates in CPA patients.

Keywords: Chronic Pulmonary Aspergillosis, CPA, Diagnosis, Management

ABSTRAK

Chronic Pulmonary Aspergillosis (CPA) merupakan spektrum dari penyakit infeksi paru. Insidensi CPA meningkat dari tahun ke tahun. CPA merupakan bagian dari penyakit mikosis paru yang juga kejadiannya meningkat seperti kasus infeksi TB, penyakit paru obstruktif kronik (PPOK), keganasan paru dan penyakit paru lainnya. Insidensi CPA sering dijumpai bersamaan dengan infeksi paru lainnya seperti TB paru. CPA diakibatkan oleh Aspergillosis sp, 90% disebabkan oleh Aspergillus fumigatus. Manifestasi klinis bervariatif dengan gejala sistemik dan gejala respirasi, dengan case fatality rate sekirat 20-33% pada jangka pendek serta lebih dari 50% pada rentang waktu 5 tahun. Pendekatan diagnosis dan tatalaksana adekuat dan holistik berperan penting untuk meningkatkan outcome, quality life dan survival rate pada pasien CPA.

Kata kunci: Chronic Pulmonary Aspergillosis, CPA, Diagnosis, Tatalaksana

Correspondence :
Andhika Pangestu
Divisi Respirologi dan Penyakit Kritis, Departemen Ilmu Penyakit Dalam, Fakultas Kedokteran Universitas Indonesia – RSUPN dr. Cipto Mangunkusumo, Jakarta, indonesia. Jln. Diponegoro No. 70. Jakarta, Indonesia.
Email: gurmeetsingh10@yahoo.com, andhika.pangestu@ui.ac.id

How to cite this article :
DIAGNOSIS DAN TATALAKSANA CHRONIC PULMONARY ASPERGILOSIS

Pendahuluan

Penyakit *Chronic Pulmonary Aspergillosis* (CPA) merupakan suatu spektrum penyakit yang luas. *Chronic Pulmonary Aspergillosis* (CPA) merupakan suatu spektrum penyakit yang luas, yang disebabkan oleh infeksi Aspergillus. Pasien CPA diperkirakan terjadi pada 3 juta penduduk di dunia, dimana memiliki angka morbiditas dan mortalitas yang cukup tinggi berkaitan dengan gejala respirasi. Berdasarkan literatur, CPA memiliki nilai mortalitas sekitar 20-30% dalam jangka pendek dan sekitar 50% dalam waktu 5 tahun kedepan.[1,2]

Chronic Pulmonary Aspergillosis (CPA) merupakan penyakit paru yang sering tidak terdiagnosis secara tepat dan terlambat ditatalaksana secara adekuat dan holistik, terutama pada negara berkembang. Kurangnya pemahaman mengenai manifestasi klinis, pilihan diagnostik yang terbatas, serta pendekatan terapi yang bervariasi menyebabkan morbiditas dan mortalitas yang signifikan.[1,2]Artikel ini bertujuan untuk pendekatan terkini dalam diagnosis dan tatalaksana CPA, guna meningkatkan ketepatan diagnosis dan efektivitas penatalaksanaan pada praktik klinis.[1,2]

Epidemiologi

Aspergillus terdiri dari berbagai spesies, yang dapat mengakibatkan *case fatality rate* yang tinggi sekitar 50% jika sebelumnya sudah tertatalaksana dan sekitar 99% jika tidak tertatalaksana secara adekuat. Pada umumnya CPA diikuti dengan penyakit TB dan PPOK dimana TB menjadi penyebab utama di negeri berkembang. Pasien yang memiliki CPA yang disertai dengan TB paru dengan prevalensi 1,74 , allergic broncopulmonary aspergilosis (ABPA) dengan prevalensi 411.000 dan sarcoidosis dengam prevalensi 72.000 di dunia.[1,2]

Etiologi

Etiologi dan faktor risiko yang dapat mempengaruhi terjadinya aspergilosis antara lain kondisi neutropenia dan penggunaan kortikosteroid jangka panjang sehingga pada kondisi *immunosuppresif/immunocompromise*.[4] Berbagai literatur menyebutkan pemberian *agent* terapi sitotoksik dosis tinggi seperti siklofosfamide, pasien dengan transplantasi organ dan pasien dengan *background* keganasan hematologi.[4]

Sedangkan pada kasus pasien non-neutropenia, maka perlu dipikirkan kasus tersering seperti penggunaan jangka panjang kortikosteroid.[4]

Tabel 1. Faktor Risiko CPA[6]

Faktor Predisposisi Faktor *Host,* Temuan klinis dan histologi berkaitan dengan Pulmonary Aspergillosis		
Populasi Pasien	**Faktor Predisposisi**	**Temuan Klinis dan Histologis**
Leukemia akut, sindrom myelodisplastik, anemia aplastik	Neutropenia sebagai akibat dari penyakit dasar hematologis dan efek samping dari kemoterapi	Angioinvasif hifa dengan gambaran thrombosis vaskular dan infark jaringan, s*canty inflammatory response*
Transplantasi alogenik *hematopoietic stem cell* pasca *neutrophil recovery*	Kondisi imunosupresi pada *graft versus host disease (*sebagai akibat dari penggunaan kortikosteroid, inhibisi TNF alfa dan deplesi sel T)	*Inflammatory fungal pneumonia,* angioinvasi dengan gambaran nekrosis koagulatif
Transplantasi organ padat	Imunosupresi untuk efek pencegahan rejeksi allograft	Pada umumnya gambaran inflamasi pada jaringan parenkim paru, chronic *necrotizing* aspergillosis, dapat terjadi trakeobronkitis
AIDS stadium lanjut	Jumlah sel T kurang dari 100 mm3	Gambaran *necrotizing* pneumonia progresif secara perlahan, infiltrate neutrofilik, invasi vaskular,

		kavitas, *walled off abscess*
Granulomatosis kronik	Kekurangan oksidase NADPH	Gambaran *necrotizing* pneumonia progresif secara perlahan, inflamasi pyogranulomatosa tanpa invasi vaskular hifa ataupun nekrosis koagulatif, *mulch pneumonitis*
Penyakit Paru seperti emfisema, TB paru dengan kavitas	Penyakit komorbid lainnya seperti diabetes dan malnutrisi, serta penggunaan kortikosteroid inhalasi dan sistemik jangka panjang	Gambaran *necrotizing* pneumonia progresif secara perlahan, dapat disertai nekrosis inflamasi

Patofisiologi

Patofisiologi terjadinya aspergillosis bergantung pada faktor host dan pathogen. Spora aspergillus dengan ukuran mikropartikelnya dapat secara mudah menembus saluran nafas distal. Sebagian konidia masuk ke saluran nafas atas kemudian dapat tereliminasi oleh mekanisme alamiah dari gerakan *mucocilliary clearance* epitel pseudokolumner.[4] Pada populasi sehat, konidia tidak dapat menembus sel epitel dan makrofag alveolar. Makrofag alveolar memiliki fungsi utama fagositosis dan sitotoksik terhadap konidia aspergillus serta dapat menstimulasi berbagai respons proinflamasi dengan menarik neutrophil lebih banyak pada area terinfeksi.[4] Konidia memiliki sifat dapat mengelabui invasi makrofag

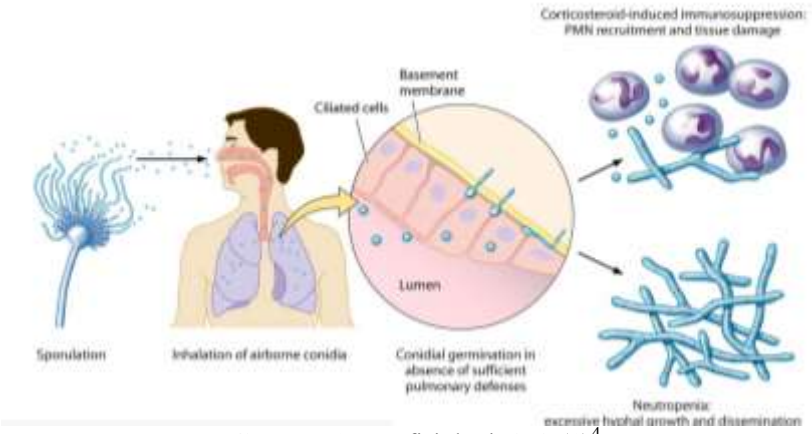

Gambar 1. Patofisiologi CPA (1)[4]

Sebagai contoh *Aspergillus fumigatus* dapat memproduksi beberapa substrat seperti protein gliotoksin yang dapat menghambat pergerakan silia dan dapat menyebabkan invasi hifa dingga ke jaringan dan dapat berinteraksi dengan sel endotel.[4]

Aspergillus fumigatus memiliki ukuran konidia (2-3 mikrometer) yang sangat ideal dapat mengalami infiltrasi jauh ke alveolus. Berbeda hal nya dengan genus lainnya seperti *Aspergillus flavus* dan *Aspergillus niger* yang memiliki ukuran lebih makro sehingga secara mudah dapat dieliminasi oleh mekanisme pertahanan *mucociliary clearance*. *Aspergillus fumigatus* memiliki sifat *thermotolerant* dibandingkan dengan jenis sepsis lainnya.[4]

Aspergillus fumigatus memilik struktur khas seperti mannose binding lectin (MBL dan protein khusus seperti surfaktan Sp-A dan Sp-D, dimana keduanya dapat secara langsung mengaktifkan jalur komplemen dan dapat berikatan secara aktif dengan C3 dan C4.[4]

A. fumigatus dapat memproduksi berbagai zat yang dapat memperkuat kolonisasi hingga menyebabkan cedera

jaringan serta merusak struktur membran basalis, diantaranya zat gliotoksin, asam helvolat, fumagillin, verrukulogen, asam sialic dan serin protease yang dapat merusak mekanisme *barrier* membrane basalis pada epitel.

Gliotoksin dapat menginduksi apoptosis *host cell*, kerusakan sel epitel, dan memperlambat mukosilier, menghambat fagositosis dan zat antikosidan serta dapat menghambat respons seluler sel T. Verruculogen dapat menyebabkan resistensi transepitelial dan dapat menginduksi hiperpolarisasi dan vakuolisasi sitoplasma pada sel epitel. Sementara zat lainnya seperti fumagillin dan asam helvolic dapat menyebabkan kerusakan seluler epitel lebih lanjut dan makin memperlambat gerakan *mucociliary clearance*.[4]

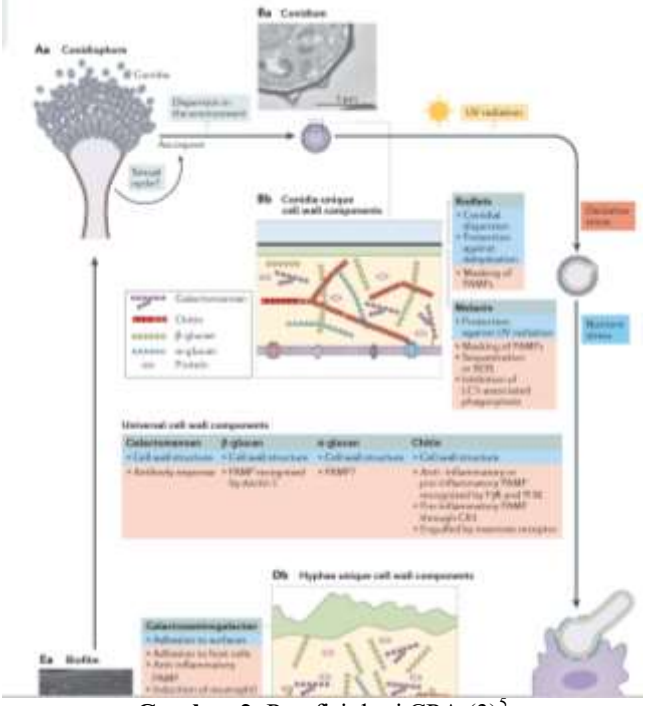

Gambar 2. Patofisiologi CPA (3)[5]

Fungal secondary metabolites dapat menstimulasi VEGF sehingga akan memicu terjadinya proses angiogenesis dan aktivasi PMNL yang mana akan menyebabkan gangguan pada mekanisme resistensi pada invasi fungal dan klirens. Berbeda halnya dengan populasi pasien non-neutropenia, patogenesis dasarnya adalah terjadi disregulasi respon inflamasi dan jika lebih lanjut dapat menyebabkan nekrosis inflamasi yang mana akan menyebabkan hipoksia. Jika hipoksia terjadi berkelanjutan makan akan memicu terbantuknya HIF-1 yang akan memicu produksi TNF alfa, IL-8, E-selektin, ICAM-1 dan VCAM-1 sehingga produk akhirnya akan membentuk NF kappa-B yang dapat memicu produksi FGF sehingga terjadinya angiogenesis dan PMNL lebih lanjut dan pada akhirnya menyebabkan gangguan klirens terhadap infeksi fungal.[4,5]

Klasifikasi

Klasifikasi CPA berdasarkan kriteria ERS dan ESCMID terbagi menjadi beberapa subset seperti *single (simple* pulmonary aspergilloma), *chronic cavitary* pulmonary asperigillosis (CCPA), *chronic* fibrosing pulmonary aspergillosis (CFPA), aspergillus nodule, *subacut*e invasive aspergillosis (SAIA). [2]

***Simple* Aspergilloma**

Merupakan bentuk morfologi tunggal fungus ball, merupakan gabungan dari struktur hifa fungal dan matriks ekstraseluler. *Subset* ini tidak berkembang secara progresif, dapat ditandai dengan pemeriksaan serologis dan mikrobiologi untuk Aspergillus spp. Pada umumnya dengan gejala minor ataupun tanpa gejala serta tidak ada progresi berdasarkan

radiologis selama *follow up* 3 bulan.[2]

CCPA

Merupakan nama lain dari aspergilloma complex. Pada umumnya dengan radiologis kavitas multipel, yang disertai dengan gejala konstitusional dan pulmoner serta peningkatan marker inflamasi setidaknya dengan *cut-off* lebih dari 3 bulan observasi. Pada tahapan lanjut dapat menyebabkan kavitas makin membesar serta timbulnya infiltrat peri-kavitas, perforasi pada rongga pleura.[2]

CFPA

Merupakan bentuk lanjut dengan komponen fibrosis sebagai akhir dari CCPA yang tidak ditatalaksana dengan adekuat. Dapat terjadi fibrosis menyeluruh dan destruksi pada kedua lobus akibat CCPA yang sudah terjadi dalam waktu lama dan tidak tertangani dengan optimal sehingga menyebabkan gangguan fisologis paru-paru.[2]

Aspergillus Nodule

Merupakan bentuk 1 atau berbagai nodul dengan ukuran kurang dari 3 cm, jarang membentuk kavitas. Dapat menyerupai penyakit lainnya seperti metastasis paru, keganasan paru, nodul kriptokokkus, coccidioidomycosis ataupun penyakit lainnya seperti rheumatoid artritis.[2]

SAIA

Merupakan terminologi lain dari *chronic necrotizing/ semi-invasive* pulmonary aspergillosis. Spektrum ini dapat berkembang lebih lanjut dan bersifat progresif. Pada umumnya erat kaitannya dengan berbagai komorbid seperti malnutrisi berat, diabetes melitus, alkoholism, pasien geriatri, terapi kortikosteroid jangka panjang, terapi immunosupresan jangka panjang, penyakit paru obstruktif, radioterapi, infeksi *mycobacterium non-tuberkulosis*, penyakit jaringan ikat, infeksi HIV.[2]

Manifestasi Klinis

Manifestasi klinis sangat bervariatif dapat bersifat asimptomatik dan simptomatik. Pada umumnya dapat disertai dengan gejala seperti gejala konstitusional, batuk lama, penurunan BB drastis, sesak nafas, batuk yang disertai purulensi sputum, pada beberapa kasus juga dapat disertai hemoptisis ringan ataupun massif. Manifestasi hemoptisis rekuren pada terjadi pada kasus aspergilloma dengan multiple kavitas. Lokasi dan seberapa besar ukuran serta jumlah kavitas pada pasien aspergilomma dapat menyebabkan terjadinya batuk darah massif. Namun pada kasus tertentu diperkirakan pathogenesis terjadinya batuk darah antara lain sebagai akibat dari angiogenesis yang terjadi pada aspergilloma sehingga menyebabkan erosi/*local invasive* pada pembuluh darah yang berdekatan, iritasi local pada pembuluh darah yang terbuka pada kavitas serta pelepasan endoktoksin dan *trypsin like proteolytic enzyme,* serta penyebab dasar lainnya seperti koinfeksi dengan bakteri sekunder lainnya.[2]

Alur Diagnosis

Pendekatan diagnosis pada CPA melalui pendekatan secara holistik berdasarkan anamnesis, gejala klinis, pemeriksaan laboratoris, pemeriksaan radiologi meliputi foto toraks dan/atau CT scan toraks serta serologis antibodi terhadap *Aspergillus spp.* Pendekatan berdasarkan *timeframe* perjalanan klinis, minimal terjadi pada 3 bulan terakhir berdasarkan manifestasi klinis dan progresivitas radiologis. Eksplorasi lebih lanjut mengenai apakah pasien dengan status *immunocompromised* seperti pasien dengan infeksi HIV, terapi imunosuppresan, kemoterapi, serta pasien dengan pemberian jangka panjang minimal prednisolone 10 mg per hari dan setaranya. Bila ditemukan ada *fungus ball*, maka dapat dikonfirmasi dengan pemeriksaan IgG *Aspergillus*, dan tes presiptin (pada umumnya dijumpai positif pada 90% kasus).[2]

Foto toraks dapat menunjukkan gambaran seperti massa berbentuk bulat ataupun oval di dalam kavitas, dengan udara yang dapat membentuk gambaran radiolusen seperti “halo” ataupun *crescent* pada area superiornya. Gambaran khas kavitas TB dapat menyerupai gambaran CPA pada foto toraks. Pada umumnya kavitas didapatkan pada lobus superior pada mayoritas pasien dengan TB paru terkonfirmasi klinis, bakteriologis dan radiologis. [2]

Sedangkan pemeriksaan CT scan toraks dapat menentukan lebih spesifik untuk komponen fungus *ball* pada CPA. Pemeriksaan antibodi seperti tes preciptin pada serum dapat ditemukan positit pada sekitar 90-95% pasien dengan CPA, namun pada beberapa kondisi seperti penggunaan kortikosteroid jangka panjang dapat menyebakan hasil tes preciptin menjadi negatif. Tes presiptin dinilai juga dapat *rule out* berbagai penyebab lain seperti kanker paru, abses paru, Wegener granulomatosis.[2]

Tabel 2. Antibodi Diagnostik pada CPA[2]

Antibodi Diagnostik pada *Chronic Pulmonary Aspergilosis* (CPA)				
Populasi	**Diagnostik**	**Intervensi**	**SoR/ QoE**	**Keterangan**
Pasien non-*immunocompromise* dengan infiltrate paru nodular ataupun dengan kavitas	Diagnosis dan *rule out* CPA	Antibodi IgG Aspergillus	A/ II	IgG dan tes presiptin terstandarisasi secara menyeluruh
		Aspergillus preciptin	A/II	
		Aspergillus IgM antibodi	D/III	Data penelitian minimal
		Aspergillus IgA antibodi	D/III	Data penelitian minimal
Pasien dengan asma, ABPA, fibrosis kistik		Aspergillus IgE antibodi	B/II	CCPA dengan underlying disesase yang menyertai dapat dijumpai peningkatan IgE antibody aspergillus

Sampel dari BAL dan kultur BAL juga dapat menentukan apakah terdapat komponen *mycobacterium nucleic acid* pada media kultur untuk menyingkirkan diagnosis TB pada dan infeksi NTM. Diagnosis banding lainnya yang mungkin seperti infark pulmoner, *necrotizing lung cancer*, vaskulitis dan nodul rheumatoid.[2]

Diagnosis banding lainnya adalah komponen infeksi bakteri sekunder lainnya yang dapat terjadi *concomitant*.pada infeksi CPA seperti bakteri *Staphylococcus aureus Streptococcus pneumoniae, Haemophillus influenzae, Pseudomonas aeruginosa* dan bakteri anaerobic lain.[2]

Berikut adalam rekomendasi tes diagnostik pada pasien dengan CPA pasien *non-immunocompromised* :[2]

Tabel 3. Sampel Respiratori pada pasien *non Immunocompromised* [2]

Tes Sampel Respiratori pada Pasien Non-immunocompromised dengan infiltrate paru nodular ataupun kavitas		
Tes Sampel Respiratori	**SoR**	**QoE**
Mikroskopi secara direk → menemukan hifa	A	II
Kultur jamur (via sputum dan BAL)	A	III
Histologi	A	II
Kultur jamur (via aspirasi transtorakal)	B	II
PCR Aspergillus	C	II
Kultur bakteri (via sputum dan BAL	C	II

Tatalaksana

Berdasarkan panduan ERS dan ESCMID, tatalaksana CPA bergantung pada klinis pasien dan fenotip klinis termasuk spektrum CPA pada pasien. Pasien dengan klinis hemoptisis yang mengancam nyawa ataupun sebagai pencegahan terhadap hemoptisis yang mengancam nyawa tersebut, dapat diberikan itrakonazol oral. Itrakonazol oral sebagai terapi konservatif pada spektrum pasien CCPA berdasarkan klinis dan manifestasi radiologis. Vorikonazol juga dinilai efektif pada pasien CCPA sebagai terapi lini pertamanya ataupun setelah inisiasi dengan itrakonazol namun pasien intoleransi ataupun gagal terapi. Hingga kini terdapat beberapa studi kohort retrospektif dimana posaconazole berpotensi sebagai terapi alternatif lini pertama. Sedangkan terapi pada spektrum SAIA, pada berbagai penelitian prospektif multisenter dinilai lebih superior penggunaannya pada pasien SAIA dibandingkan CCPA.[2,10]

Tatalaksana jangka panjang itrakonazol pada pasien CFPA ataupun CCPA yang tidak tertatalaksana secara adekuat dan sudah mengalami fibrosis paru luas, dinilai bermanfaat untuk meningkatkan *quality of life* pasien dan menurunkan gejala secara bermakna seperti rasa tidak nyaman di dada dan sesak nafas.[2,9]

Tatalaksana pemberian antifungal pada pasien disebutkan optimal dalam durasi waktu 4-6 bulan diberikan terapi triazol oral. Pada beberapa kasus lanjut dapat dilakukan monitoring secara ketat hingga total 9 bulan pengobatan dengan antifungal triazol. Tatalaksana juga meliputi pencegahan terjadinya hemoptisis dan fibrosis pada kemudian hari serta kondisi klinis stabil pada CPA. Pada beberapa literatur juga dijelaskan bahwa durasi terapi selama minimal 6 bulan dengan focus mengatasi infeksi, menurunkan potensi fibrosis paru, mencegah hemoptisis berulang pada pasien CPA dengan *strength of recommendation* (SoR) B dan *quality of evidence* (QoE) II, sedangkan pada spektrum SAIA dan CNPA dengan focus utama tatalaksana kuratif dapat diterapi selama minimal 6 bulan dengan SoR B dan QoE II.[2,9]

Berikut adalah rekomendasi pemberian triazol oral pada pasien *chronic pulmonary aspergillosis* (CPA) berdasarkan panduan ERS dan ESCMID :[2,10]

Tabel 4. Terapi triazol oral pada CPA[2]

Terapi Triazol Oral pada Chronic Pulmonary Aspergillosis		
***Drug of Choice* antifungal dan dosis**	**SoR**	**QoE**
Itrakonazol 200 mg 2x/hari, *adjust* dengan *monitoring* dosis terapeutik berkala	A	II
Vorikonazol 150-200 mg 2x/hari *adjust* dengan *monitoring* dosis terapeutik berkala	A	II
Posaconazol 400mg 2x/hari (sediaan cair), 300 mg 1x/hari (tablet)	B	II

Pada kondisi CPA yang mengancam nyawa dan progresif, serta sudah dilakukan terapi dengan triazol namun intoleransi ataupun resisten maka dapat dipertimbangkan pemberian terapi antifungal secara intravena. Antifungal intravena yang dapat digunakan antara lain jenis amphoterisin B atau echinocandins sebagai terapi alternatif.[2]

Systematic review dan network meta-analysis (SR-MA) Sehgal et al, melaporkan bahwa pemberian itrakonazol oral lebih superior dibandingkan golongan triazol lainnya sebagai terapi inisial pada CPA. Pemberian triazol dinilai sebagai tatalaksana yang efektif sebagai tatalaksana CPA. Sedangkan pemberian antifungal intravena seperti echinocandin dan vorikonazol dinilai lebih bermanfaat dan signifikan dibandingkan

dengan amfoterisin B. Sedangkan Maertens et al, melaporkan berdasarkan SECURE trial obat golongan isavuconazole dapat dipertimbangkan sebagai alternatif terapi pada SAIA dan IPA, jika dibandingkan dengan voriconazole sebagai terapi inisialnya.[7,8]

Tatalaksana CPA dengan klinis hemoptisis, tergantung pada seberapa massif dan volume dari hemoptisis tersebut. Bila dengan klinis hemoptisis ringan dan sedang makan dapat diberikan terapi rutin dengan asam tranexamat 3x500 mg iv. Namun jika hemoptisis massif dan *life threatening* makan pertimbangan dilakukan embolisisasi sebelum dilakukan tindakan operatif sebagai terapi definitifnya.[2]

Indikasi pembedahan pada CPA diantaranya bila sudah dilakukan terapi adekuat dengan triazol ataupun pada beberapa kasus dengan antifungal iv namun klinis belum perbaikan dan masih persisten hemoptisis maka pilihannya adalah kateterisasi embolisasi arteri bronchial sebelum dilakukan reseksi pembedahan pada aspergilloma. Tindakan operatif juga mempertimbangkan toleransi pasien secara utuh, *quality of life* dan prognosis pasien.[2]

Komplikasi yang sering dijumpai pada reseksi aspergilloma antara lain empyema, pneumonia berulang, infeksi luka operasi, fistula bronkopleura, pendarahan massif, *persistent pleura space* dan *persistent air leak*. Tindakan pembedahan lain seperti bulektomi, segmentectomy, reseksi sublobular, *wedge resection,* pneumonectomy, pleurectomy dan lobectomy bergantung pada derajat keparahan CPA, CCPA reftrakter dengan resistensi multi-azol dan dapat disertai/tanpa dengan hemoptisis yang mengancam nyawa. [2]

Kesimpulan

Diagnosis *Chronic Pulmonary Aspergillosis* (CPA) memerlukan koordinasi holistik terutama pada pendekaatan evaluasi klinis, pencitraan, serta pemeriksaan mikrobiologi, termasuk deteksi *Aspergillus* melalui kultur atau PCR. Tatalaksana CPA melibatkan penggunaan terapi antifungal, terutama itrakonazol atau vorikonazol, serta intervensi bedah pada kasus yang lebih berat. Penanganan yang tepat dan dini dapat memperbaiki prognosis, namun tantangan diagnostik dan terapeutik masih ada, terutama di negara dengan fasilitas terbatas.[1,2,3,4]

REFERENSI

1. Despois O et al. Chronic Pulmonary Aspergillosis: Burden, Clinical Characteristics and = Outcomes at a Large Australian Tertiary Hospital. . J. Fungi 2022, 8, 110. https://doi.org/10.3390/jof8020110

2. Denning DW et al. Chronic pulmonary aspergillosis: rationale and clinical guidelines for diagnosis and management. Eur Respir J 2016; 47: 45–68 | DOI: ‘

3. Maghrabi F, Denning DW. The Management of Chronic Pulmonary Aspergillosis: The UK National Aspergillosis Centre Approach. Curr Fungal Infect Rep (2017) 11:242–251 https://doi.org/10.1007/s12281-017-0304-

4.Keller N.P , Dagenais Taylor R.T. Pathogenesis of Aspergillus fumigatus in Invasive Aspergillosis. Clinical Microbiology Reviews. Volume 22, 2009. https://journals.asm.org/doi/epub/10.1128/CMR.00055-08

5. Van de Veerdonk et al. Aspergillus fumigatus morphology and Dynamic Host Interactions. Nature Reviews Microbology: 2017.

6. H.Segal B. Aspergillosis. The New England Journal of Medicine (NEJM) 2009; 360:1870-84

7. Sehgan et al. Anti fungal agents in the treatment of chronic pulmonary aspergillosis: Systematic review and a network meta-analysis. *Mycoses.* 2021;00:1–9

8. Maertens JA et al. Isavuconazole versus voriconazole for primary treatment of invasive mould disease caused by *Aspergillus* and other fi lamentous fungi (SECURE): a phase 3, randomised-controlled, non-inferiority trial. Lancet 2016: 387: 760-69

9. Agarwal R, Vishwanath G, Aggarwal AN, et al. Itraconazole in chronic cavitary

pulmonary aspergillosis: a randomised controlled trial and systematic review of literature. Mycoses 2013; 56: 559–570.
10. Cardanol J, Philippe B, Hennequin C, et al. Voriconazole for chronic pulmonary aspergillosis: a prospective multicenter trial. Eur J Clin Microbiol Infect Dis 2012; 31: 3231–3239.